GUÍA DE PRÁCTICA CLÍNICA
PARA EL DIAGNÓSTICO Y TRATAMIENTO DE LA RETINOPATÍA DIABÉTICA Y EL EDEMA MACULAR DIABÉTICO

VERSIÓN EXTENSA

I. Lista de recomendaciones y puntos de buena práctica clínica

<table>
<tr><th>Nº</th><th>Enunciado</th><th>Tipo *</th><th>Certeza **</th></tr>
<tr><td colspan="4">Diagnóstico</td></tr>
<tr><td colspan="4">Pregunta 1: En personas con retinopatía diabética, ¿se debería usar la tomografía de coherencia óptica (OCT) para diagnosticar edema macular diabético (EMD)?</td></tr>
<tr><td>1.1</td><td>En personas con diabetes mellitus (DM), el diagnóstico de retinopatía diabética (RD) es clínico, mediante el examen de fondo de ojo dilatado por el médico oftalmólogo, sea en lámpara de hendidura con lupa 78D, 90D o por oftalmoscopía indirecta.</td><td>BPC</td><td></td></tr>
<tr><td>1.2</td><td>En personas con DM, la evaluación oftalmológica realizada por un médico oftalmólogo debe incluir la anamnesis, evaluación de la agudeza visual, presión intraocular y la evaluación del segmento anterior que incluya la búsqueda de neovascularización en iris y ángulo; y examen de fondo de ojo con dilatación pupilar.</td><td>BPC</td><td></td></tr>
<tr><td>1.3</td><td>En personas con DM, considerar realizar la evaluación oftalmológica inicial y de control según el siguiente esquema:
<table>
<tr><th colspan="3">Evaluaciones oftalmológicas en personas con Diabetes Mellitus†</th></tr>
<tr><th>Indicación</th><th>Tipo de diabetes</th><th>Acción</th></tr>
<tr><td rowspan="3">Evaluación oftalmológica inicial</td><td>DM1</td><td>Al momento del diagnóstico</td></tr>
<tr><td>DM2</td><td>Al momento del diagnóstico</td></tr>
<tr><td>Gestación en paciente con DM1 o DM2</td><td>Antes y por lo menos durante el primer trimestre de gestación</td></tr>
<tr><td rowspan="2">Evaluación oftalmológica de control</td><td>DM1</td><td>Anual a partir del quinto año de la evaluación oftalmológica inicial</td></tr>
<tr><td>DM2</td><td>Anual</td></tr>
</table>
† Modificado de: ADA Standards of Medical Care in Diabetes - 2018</td><td>BPC</td><td></td></tr>
<tr><td>1.4</td><td>En personas con DM, considerar el clasificar la retinopatía diabética según la Clasificación Internacional de Retinopatía Diabética.
<table>
<tr><th colspan="2">Clasificación Internacional de Retinopatía Diabética†</th></tr>
<tr><th>Retinopatía Diabética</th><th>Hallazgos observables con oftalmoscopía dilatada</th></tr>
<tr><td>RD no aparente</td><td>No hay anomalías</td></tr>
<tr><td>RDNP leve</td><td>Solamente microaneurismas</td></tr>
<tr><td>RDNP moderada</td><td>Microaneurismas y otros signos (por ejemplo, hemorragias en manchas, exudados duros, manchas algodonosas), pero menos que en RDNP severa</td></tr>
<tr><td>RDNP severa</td><td>RDNP moderada con cualquiera de los siguientes:
• Hemorragias intrarretinianas (≥ 20 en cada cuadrante)
• Rosarios venosos definidos (en 2 cuadrantes)
• Anomalías microvasculares intrarretinianas (en 1 cuadrante)</td></tr>
</table></td><td>BPC</td><td></td></tr>
</table>

<table>
<tr><td></td><td>
<table>
<tr><td></td><td>• Sin signos de retinopatía proliferativa</td></tr>
<tr><td>RD proliferativa</td><td>RDNP severa y 1 o más de los siguientes:
• Neovascularización
• Hemorragia vítrea/preretiniana</td></tr>
</table>
† Fuente: ICO Guidelines for Diabetic Eye Care 2018
</td><td></td><td></td></tr>
<tr><td>1.5</td><td>En personas con DM, se debe optimizar el control metabólico de la glucosa y de los factores de riesgo como presión arterial y lípidos séricos para reducir el riesgo o disminuir la progresión de la RD.</td><td>BPC</td><td></td></tr>
<tr><td>1.6</td><td>En personas con DM, informar que la RD es una complicación crónica y progresiva pero un adecuado autocontrol metabólico (glucosa, presión arterial y lípidos), evaluación oftalmológica temprana y tratamiento oportuno pueden disminuir el riesgo de ceguera.</td><td>BPC</td><td></td></tr>
<tr><td>1.7</td><td>En personas con RD, se sospecha de EMD cuando el paciente presenta engrosamiento de la retina y/o presencia de exudados duros en área macular o perimacular como hallazgo en el fondo de ojo con dilatación pupilar realizado por el médico oftalmólogo, sea en lámpara de hendidura con lupa 78D o 90D, o por oftalmoscopía indirecta.</td><td>BPC</td><td></td></tr>
<tr><td>1.8</td><td>En personas con RD y sospecha de EMD, recomendamos utilizar OCT para diagnosticar y clasificar el EMD.</td><td>Recomendación fuerte a favor</td><td>Baja (⨁⨁⨀⨀)</td></tr>
<tr><td>1.9</td><td>En personas con RD, considerar clasificar el EMD según la Clasificación Internacional de Edema Macular Diabético.
<table>
<tr><th colspan="2">Clasificación Internacional de Edema Macular Diabético†</th></tr>
<tr><th>Edema Macular Diabético</th><th>Hallazgos observables con oftalmoscopía dilatada</th></tr>
<tr><td>Sin EMD</td><td>Sin engrosamiento de retina o exudados duros en la mácula</td></tr>
<tr><td>EMD sin compromiso central</td><td>Engrosamiento de la retina en la mácula sin compromiso de la zona subcampo central que es de 1 mm de diámetro.</td></tr>
<tr><td>EMD con compromiso central</td><td>Engrosamiento de la retina en la mácula con compromiso de la zona subcampo central que es de 1 mm de diámetro.</td></tr>
</table>
† Fuente: ICO Guidelines for Diabetic Eye Care 2018
</td><td>BPC</td><td></td></tr>
<tr><td>1.10</td><td>En personas con RD, la AFG está indicada para confirmar la sospecha de neovascularización, identificar áreas de isquemia y planificar tratamiento láser a criterio del médico tratante.</td><td>BPC</td><td></td></tr>
<tr><td>1.11</td><td>En personas con RD o con sospecha de EMD, considerar indicar AFG ante una disminución de la agudeza visual inexplicada.</td><td>BPC</td><td></td></tr>
<tr><td>1.12</td><td>En pacientes tratados por EMD, el seguimiento puede incluir OCT a criterio de médico tratante.</td><td>BPC</td><td></td></tr>
<tr><td>1.13</td><td>En personas con DM, considerar el indicar OCT ante una disminución de la agudeza visual inexplicada.</td><td>BPC</td><td></td></tr>
<tr><td>1.14</td><td>En personas con DM, no solicitar OCT para tamizaje de RD o EMD.</td><td>BPC</td><td></td></tr>
<tr><td>1.15</td><td>En personas con DM, no solicitar AFG para tamizaje de RD o EMD.</td><td>BPC</td><td></td></tr>
<tr><td colspan="4">Tratamiento</td></tr>
<tr><td colspan="4">Pregunta 2: En personas con retinopatía diabética, ¿se debería utilizar panfotocoagulación con láser para el tratamiento de la enfermedad?</td></tr>
<tr><td>2.1</td><td>En personas con RDP, recomendamos administrar tratamiento con panfotocoagulación con láser.</td><td>Recomendación fuerte a favor</td><td>Baja (⨁⨁⨀⨀)</td></tr>
</table>

<table>
<tr><td>2.2</td><td>En personas con RDNP severa, sugerimos administrar tratamiento con panfotocoagulación con láser en pacientes de riesgo.</td><td>Recomendación condicional a favor</td><td>Baja (⊕⊕⊖⊖)</td></tr>
<tr><td>2.3</td><td>Se consideran pacientes con RDNP severa de riesgo si presentan alguna de las siguientes características: dificultad de seguimiento (ruralidad), mal control metabólico, algún grado de enfermedad renal crónica, presencia de retinopatía diabética proliferativa en el otro ojo, diabética en estado de gestación u otro criterio sustentado por el médico tratante.</td><td>BPC</td><td></td></tr>
<tr><td>2.4</td><td>En personas con RD, la frecuencia con la que se realizará las evaluaciones oftalmológicas de seguimiento será definida por la severidad, presencia de signos de neovascularización u otros criterios sustentados por el médico tratante; considerando intervalos de tiempo según el siguiente esquema:
<table><tr><th colspan="2">Evaluaciones oftalmológicas de control en personas con Retinopatía Diabética†</th></tr><tr><th>Retinopatía Diabética</th><th>Periodicidad de control</th></tr><tr><td>RDNP leve</td><td>6 a 12 meses</td></tr><tr><td>RDNP moderada</td><td>3 a 6 meses</td></tr><tr><td>RDNP severa</td><td>< 3 meses</td></tr><tr><td>RDP</td><td>< 1 mes</td></tr></table>† Fuente: ICO Guidelines for Diabetic Eye Care 2018</td><td>BPC</td><td></td></tr>
<tr><td colspan="4">Pregunta 3: En personas con edema macular diabético, ¿se debería utilizar antiangiogénicos intravítreos para el tratamiento de la enfermedad?</td></tr>
<tr><td>3.1</td><td>En personas con EMD con compromiso central y AV de 20/30 o peor, recomendamos administrar bevacizumab intravítreo como tratamiento de primera línea.</td><td>Recomendación fuerte a favor</td><td>Moderada (⊕⊕⊕⊖)</td></tr>
<tr><td>3.2</td><td>En personas con EMD con compromiso central, recomendamos no administrar corticoides intravítreos como tratamiento de primera línea.</td><td>Recomendación fuerte en contra</td><td>Baja (⊕⊕⊖⊖)</td></tr>
<tr><td>3.3</td><td>En personas con EMD sin compromiso central o AV mejor que 20/30, el tratamiento puede incluir seguimiento cercano, fotocoagulación con láser o bevacizumab intravítreo a criterio del médico tratante.</td><td>BPC</td><td></td></tr>
<tr><td>3.4</td><td>Con respecto al uso de bevacizumab fuera de la etiqueta:
• Realizar el consentimiento informado antes de su aplicación.
• Aplicar 1.25 mg en 0.05 ml por inyección intravítrea.
• Seguir el protocolo de preparación y administración elaborado por IETSI EsSalud.</td><td>BPC</td><td></td></tr>
<tr><td>3.5</td><td>En personas con EMD con evidencia de tracción vitreomacular y/o membrana epirretiniana mediante OCT, considerar realizar tratamiento con vitrectomía.</td><td>BPC</td><td></td></tr>
<tr><td colspan="4">Pregunta 4: En personas con retinopatía diabética proliferativa con indicación de vitrectomía, ¿se debería utilizar antiangiogénicos intravítreos como tratamiento adyuvante a la vitrectomía?</td></tr>
<tr><td>4.1</td><td>En pacientes con RDP con indicación de vitrectomía, sugerimos administrar bevacizumab intravítreo preoperatorio entre 3 a 7 días previos a la vitrectomía, considerando el riesgo de desprendimiento de retina traccional después de la inyección de antiangiogénico en dichos pacientes.</td><td>Recomendación condicional a favor</td><td>Baja (⊕⊕⊖⊖)</td></tr>
</table>

* Recomendación (R) o punto de buena práctica clínica (BPC)

** La fuerza, dirección y calidad de la evidencia sólo se establecen para las recomendaciones, más no para los puntos de BPC.

DM: Diabetes mellitus; **RD:** Retinopatía diabética; **RDNP:** Retinopatía diabética no proliferativa; **RDP:** Retinopatía diabética proliferativa; **EMD:** Edema macular diabético; **OCT:** Tomografía de coherencia óptica; **AFG:** Angiofluoresceinografía retinal; **ADA:** American Association Ophthalmology; **AVA**: Agudeza visual: **ICO:** International Council of Ophthalmology

II. Flujogramas del manejo

Flujograma del Diagnóstico y Tratamiento de la Retinopatía Diabética y el Edema Macular Diabético

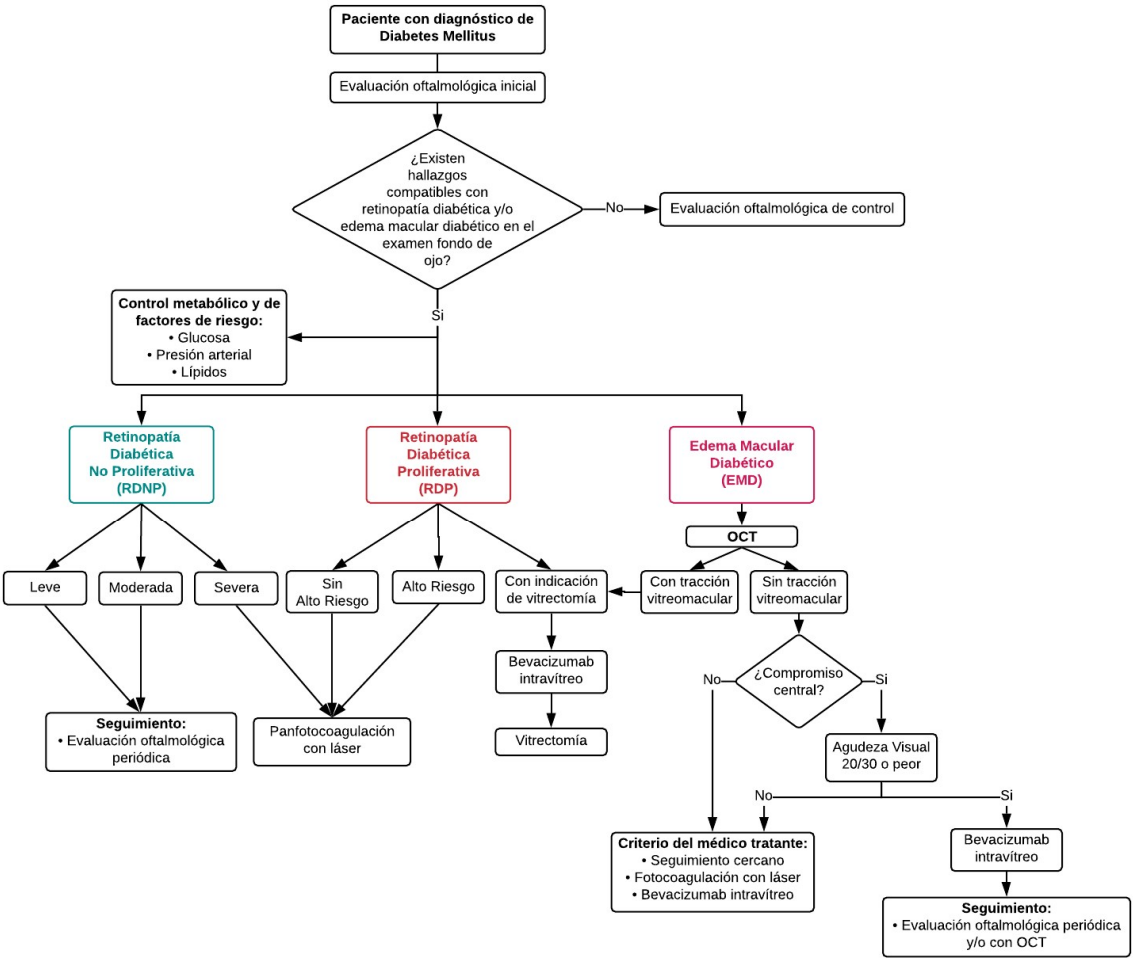

NOTA: No se emitieron recomendaciones para pacientes con edema macular persistente o refractario a tratamiento con antiangiogénicos intravítreos.

OCT: Tomografía por coherencia óptica